ASPERGILOSIS INVASIVA REVISIÓN DE SU DIAGNÓSTICO ACTUAL

Débora Oliveira Oliveira[1], Xiomara Moreno Calderón[2].

[1]NOVA Medical School Lisboa, Portugal. Lcda. En Bionálisis. Maestrante en Microbiologia. [2] Lcda. en Bioanálisis. MSc. en Micología. Profesor Instructor. Facultad de Medicina. Escuela de Bioanálsis, Cátedra de Bacteriología. Universidad de Venezuela.

Recibido para publicación 15 junio 2022. Aceptado: 10 julio 2022

RESUMEN:
La aspergilosis pulmonar invasiva (API) es una enfermedad con una alta morbimortalidad que afecta principalmente a pacientes con una condición de inmunosupresión, y es producida por hongos filamentosos del género *Aspergillus*. Para el diagnóstico de API son esenciales el cultivo y la microscopía, pero tienen sensibilidad limitada, disminuyendo el diagnóstico temprano. Se han establecido criterios para el abordaje diagnóstico como posible, probable y probado, que consideran los factores del hospedero, los hallazgos clínicos y radiológicos, y los criterios microbiológicos. En los últimos años se han logrado avances para la detección precoz de la enfermedad, la identificación de las especies, la detección de la resistencia a los azoles, mediante técnicas moleculares (PCR) y por espectrofotometría de masa (MALDI-TOF) sin olvidar el cultivo micológico, para así generar estrategias terapéuticas con el correcto uso de antifúngicos, todo esto con la finalidad de disminuir la mortalidad. En este artículo se realizó una de revisión general de la API, su agente etiológico, patogenia, manifestaciones clínicas y como objetivo principal una puesta al día en cuanto al diagnóstico actual, basada en la exploración actualizada y más relevante de la literatura científica.

Palabras claves: Aspergilosis pulmonar invasiva, *Aspergillus*, diagnóstico, (1→3)-β-D-glucano, galactomanano.

INVASIVE ASPERGILLOSIS A REVIEW OF YOUR CURRENT DIAGNOSIS

SUMMARY
Invasive pulmonary aspergillosis (IPA) is a disease with high mortality that mainly affects patients with an immunosuppressed condition, and is caused by filamentous fungi of the genus *Aspergillus*. Culture and microscopy are essential for IPA diagnosis, but have limited sensitivity, reducing early diagnosis. Diagnostic criteria have been established for the diagnostic approach as possible, probable and proven, which consider host factors, clinical and radiological findings, and microbiological criteria. In recent years, progress has been made in the early detection of the disease, the identification of the species, the detection of resistance to azoles, using molecular techniques (PCR) and by mass spectrophotometry (MALDI-TOF), without forgetting the mycological culture, in order to generate therapeutic strategies with the correct use of antifungal, all with the aim of reducing mortality. In this article, a general review of IPA, its etiological agent, pathogenesis, clinical manifestations was carried out and as the main objective an update regarding the current diagnosis, based on the updated and most relevant exploration of the scientific literature.

Keywords: Invasive pulmonary aspergillosis, *Aspergillus*, diagnosis, (1→3)-β-D-glucan, galactomannan.

INTRODUCCIÓN

La aspergilosis invasora (IA) se presenta como la causa más común de infecciones oportunistas respiratorias y diseminadas en pacientes inmunocomprometidos por diversas causas como cánceres hematológicos, receptores de trasplante de precursores hematopoyéticos (TPH), trasplante de órganos sólidos (TOS), pacientes que reciben corticosteroides por períodos prolongados, pacientes con infección por VIH, el uso de fármacos inmunosupresores o agentes biológicos; causando índices de mortalidad que oscilan entre un 70 a 90 % (1-3).

Esta enfermedad fúngica puede afectar a cualquier órgano y causar infecciones a nivel cutáneo, ótico, oftálmico, causar alergias, y en un 30 % puede llegar a ser diseminada; el mecanismo más frecuente de adquisición de la enfermedad es por vía inhalatoria, donde el área pulmonar es la más afectada seguida por el área rinosinusal; por esta razón la aspergilosis pulmonar invasiva (API) es la más estudiada y valorada debido a su comportamiento clínico no muy específico, ya que puede confundirse con otras patologías infecciosas como la tuberculosis, scedosporiosis, entre otras (1,4-6).

La aspergilosis es una enfermedad cosmopolita, con amplia distribución a nivel mundial, producida por hongos del género *Aspergillus*. La mayoría de las aspergilosis invasivas son causadas por especies de la sección *Fumigati*, aproximadamente de un 75 a 80 % de

Solicitar copia a: Oliveira Oliveira Débora, (acdnoliveira@gmail.com)

las infecciones pulmonares y diseminadas, seguido de las secciones *Nigri, Flavi, Terrei, Nidulantes, Versicolores* y *Usti* y algunas especies de *Aspergillus glaucus* (1,3,7).

En la actualidad el diagnóstico clínico de la AI es un desafío, ya que se intenta hacer un juicio precoz, para disminuir el porcentaje de mortalidad. En la aspergilosis invasiva el diagnóstico es multifactorial donde se involucra la epidemiología, el laboratorio (microbiológico e histopatológico) y la clínica del paciente (6). Es por ello que los criterios diagnósticos formulados y actualizados por la Organización europea para la investigación y tratamiento del cáncer (EORTC por sus siglas en inglés) y el Consorcio de educación e investigación del grupo de estudio de micosis (MSG ERC por sus siglas en inglés), son ampliamente utilizados para el abordaje diagnóstico, estableciendo tres determinaciones de la aspergilosis: posible, probable y probada. Además, incluye la utilización de métodos moleculares en las diferentes definiciones de casos (8).

Este artículo de revisión se presenta como una puesta al día de AI en aspectos de etiología, patogenia, manifestaciones clínicas y sobre todo desde el punto de vista de diagnóstico.

Aspergillus* spp.*, como agente etiológico

El género *Aspergillus*, forma parte del grupo de mohos o hongos filamentosos saprófitos (5), clasificados dentro de la familia *Aspergillaceae*, orden *Eurotiales*, sub-clase *Eurotiomycetidae*, clase *Eurotiomycetes*, sub-phylum *Pezizomycotina*, Phylum *Ascomycota*, sub-reino *Dikarya* y Reino *Fungi* (9), con una variedad aproximada de 900 especies, divididas en cinco subgéneros: *Fumigati, Circumdati, Nidulantes* y *Polypaecilum* (7), que a su vez se subdividen en varias secciones o complejos de especies, donde aproximadamente 40 de ellas pueden ser patógenas u oportunistas causando enfermedades en los seres humanos (3,5).

El género *Aspergillus*, está constituido por hifas hialinas septadas, pueden tener reproducción sexual (con formación de ascosporas en el interior de ascas) y asexual (con formación de conidios). Debido a que no presentan condiciones abióticas muy selectivas y poseen un efectivo mecanismo de dispersión de sus esporas, éstas se encuentran ampliamente distribuidas en la naturaleza, como en tierra, material vegetal en descomposición, polvo, material de construcción, plantas, alimentos y agua. La mayoría de las especies de este género crecen en un amplio rango de temperatura (6°C - 55°C) y una humedad relativa baja. Estas especies pueden diferenciarse entre sí por:

a) Su morfología microscópica: como tamaño y forma de las cabezas conidiales, conformación de los conidióforos, fiálides y métulas y la presencia de células de Hülle y de esclerocios como mecanismo de supervivencia.

b) Por su morfología macroscópica: como tamaño y tasa de crecimiento del hongo en los diferentes medios utilizados, texturas diferentes como aterciopelada, granular, algodonosa, color de la colonia y coloración de las estructuras aéreas, tanto en el micelio como en las cabezas conidiales (7).

Patogenia de la aspergilosis pulmonar invasora

La etapa inicial da comienzo con la inhalación de conidias por el ser humano; normalmente se calcula que inhalamos más de 200 conidias diarias, sin producir ninguna enfermedad al ser eliminadas eficientemente por el sistema inmunitario. Sin embargo, en algunos huéspedes, las conidias tiene mayor facilidad para alcanzar el tracto respiratorio inferior y por su mínimo tamaño se depositan en los alvéolos (10). Dependiendo de la respuesta del hospedador, el hongo sobrevive bajo diferentes condiciones de estrés, desarrollando mecanismos adaptativos que le permiten resistir las condiciones desfavorables en los pulmones y contrarrestar los cambios ambientales de temperatura, pH, agua, balance y plasticidad en la adquisición de nutrientes, estrés oxidativo y moléculas, con ciertas propiedades antifúngicas, más la respuesta inmune del hospedador (3,11). Figura 1. En relación con lo antes expuesto pueden ocurrir un amplio espectro de enfermedades tales como manifestaciones alérgicas (aspergilosis broncopulmonar alérgica), más frecuentes en el hospedador inmunocompetente, la formación de bolas fúngicas (aspergilomas), que veremos en pacientes con cavidades pulmonares pre-existentes y la enfermedad invasora, característica del hospedador inmunosuprimido (10).

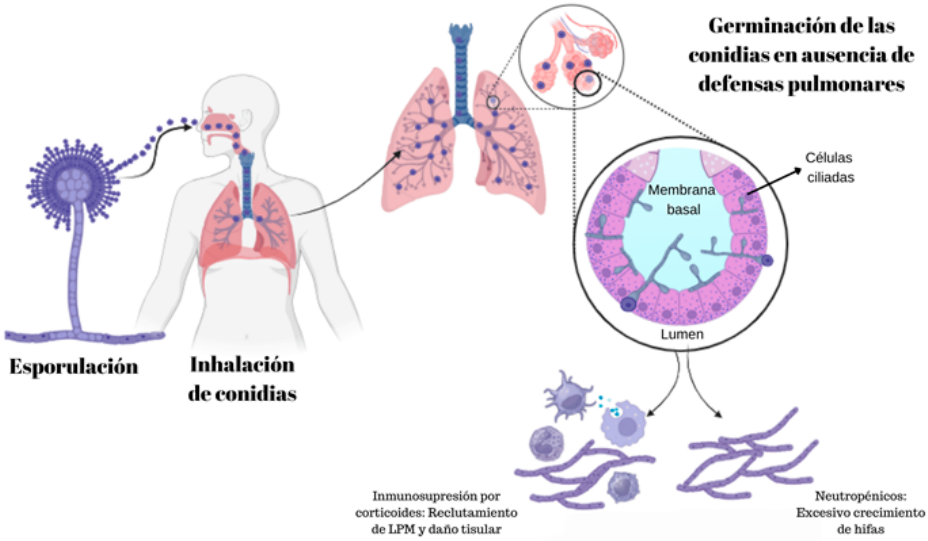

Figura 1. Ciclo evolutivo del género *Aspergillus* desde su inhalación hasta la interacción con los diferentes tipos de pacientes inmunocomprometidos, bien sea neutropénicos, trasplantados o con inmunosupresores y corticoides. Elaboración propia.

Reacción inmunológica de la aspergilosis pulmonar invasora

La pared celular fúngica es la principal fuente de epítopos o determinantes antígenicos que activan al sistema inmunitario, una vez que los conidios son inhalados, la barrera física de las vías respiratorias es la primeria línea de defensa contras los conidios inhalados, seguido del epitelio respiratorio el cual es invadido por el hongo (12). Se ha demostrado que el epitelio produce citocinas y péptidos antimicrobianos que ayudan a la eliminación del hongo, sin embargo, cuando está debilitado, bien sea por una enfermedad del tracto respiratorio u otra inmunosupresión, los conidios escapan del epitelio respiratorio e invaden los tejidos más profundos. Una vez ubicados en el tracto respiratorio inferior, los conidios se adhieren a la membrana basal pulmonar y son desafiados por las células del sistema inmunitario innato, que incluye los macrófagos alveolares residentes y células dendríticas (13). Para que estos elementos de la inmunidad se puedan unir al hongo necesitan reconocer al patógeno. Esto es posible gracias a la acción de los receptores reconocedores de patrones (RRP). Los RRP más importantes en la respuesta del hospedador frente a la infección por *Aspergillus* son los TLR (Toll-like receptor de sus siglas en inglés) y la dectina-1 (14). Entre los TLR existen dos que presentan un papel imprescindible en la respuesta del huésped frente a la infección por *Aspergillus*, el TLR2 y el TLR4 (13,14).

En la membrana basal, los conidios comienzan a germinar, es allí cuando se inicia el reclutamiento de neutrófilos y monocitos. Elementos como las Trampas extracelulares de neutrófilos (TEN) contribuyen a la defensa innata del hospedador *in vivo* y los neutrófilos ejercen una variedad considerable de funciones efectoras antifúngicas, que incluyen el reconocimiento, la fagocitosis, la eliminación intracelular mediada por mecanismos oxidativos y no oxidativos, la secreción de moléculas antimicrobianas y la liberación de las TEN (14). Si estos mecanismos del sistema inmune innato no actúan, la germinación de los conidios se traduce en el crecimiento de hifas tabicadas y ramificadas, ocurre la invasión del tejido pulmonar y marca el inicio de la enfermedad fúngica. Las células inmunitarias innatas expresan un amplio repertorio de receptores y se activan funciones efectoras como la producción de citocinas proinflamatorias y quimiocinas, como el TNF-alpha, interleuquinas IL-1, IL8, IL12, IL-15, interferón-gamma, producidas por células epiteliales pulmonares A549 y por los macrófagos alveolares que se asocia a un efecto de protección frente la infección (3,11).

De esta respuesta citoquímica se generará una respuesta adaptativa mediada por los linfocitos Th1. Por el contrario, la activación del TLR2 favorece una respuesta

citoquímica antinflamatoria, mediada por la IL-10 y la IL-4, y como consecuencia, promueve una respuesta del sistema inmune adaptativo mediado por los linfocitos Th2, relacionados con una mayor susceptibilidad a padecer infección fúngica invasora (13).

Estas lesiones que el hongo deja en el momento de la invasión del tejido pulmonar, se asemejan a cavernas, provocando un infarto hemorrágico o un absceso piógeno, ya que puede verse afectada una rama de la arteria pulmonar, lo cual causa fenómenos trombóticos y necrosis localizada (3,4). Este centro necrótico, puede contener restos celulares, fibras reticulares e hifas, y en los casos crónicos se ven numerosas hifas tabicadas, sin conidios. Esta variedad clínica se disemina con gran facilidad a diversos órganos, por la inmunosupresión del hospedador y por la invasividad del hongo, la cual es generada por una enzima hidrolítica similar a la tripsina (15).

Manifestaciones clínicas

Cuando la sintomatología es muy marcada, puede cursar con tos constante, expectoración mucopurulenta, hemoptisis, fiebre moderada persistente (38 °C por cinco a siete días), dolor pleural, disnea, astenia y adinamia. Conforme el proceso avanza, se genera trombosis de los vasos y necrosis localizada; si existe angio-invasión, las especies de *Aspergillus* se pueden diseminar más allá del tracto respiratorio y afectar piel, sistema nervioso central (SNC), ojos, hígado, riñones y otros órganos (16).

En pacientes con neutropenia marcada y prolongada, tratamientos extensos con esteroides, trasplante de médula ósea u otros órganos, pacientes con citomegalovirus, COVID-19 o SIDA avanzado, pueden justificar una ausencia de reacción inflamatoria y predominio de los fenómenos necróticos (17).

A nivel radiológico y por tomografía axial computarizada (TAC), se pueden observar infiltrados tipo nódulos rodeados de halos, que representan la hemorragia segundaria a la angio-invasión característica del hongo, cavitaciones o lesiones triangulares con base pleural. Si el cuadro de la API está muy avanzado, pueden observarse una necrosis en el interior de un infiltrado de leucocitos polimorfonucleares, donde se puede apreciar una bola micótica (1,2,6).

En otro contexto, si la órbita se ve afectada pueden asociarse síntomas oculares como visión borrosa, proptosis, equimosis, parálisis oculomotora o ceguera por trombosis de la arteria central de la retina. La infección puede extenderse por vía hematógena al seno cavernoso, produciendo trombosis de este con extensión y diseminación al SNC. La aspergilosis del SNC puede observarse como una enfermedad diseminada o extensión previa a una aspergilosis sinusal. La clínica neurológica puede conllevar deterioro cognitivo, déficit focal o crisis comiciales (3).

Diagnóstico

El diagnóstico de la API es complicado. La presencia de inmunosupresión severa favorece a una inexpresión clínica, retrasando el diagnóstico, condicionando a pronóstico precario y una mayor mortalidad (1,18). En la actualidad, los criterios de diagnóstico de la API se armonizan con los criterios diagnósticos del grupo EORTC/MSG, que involucran tanto factores del hospedador, como factores microbiológicos e histopatológicos y clínicos para concluir, si se trata de una infección posible, probable o probada (19).

Una infección posible comprende factores del hospedador como inmunosupresión, neutropenia marcada, administración de corticoesteroides por tiempo prolongado, uso de catéteres, entre otros; más criterios clínicos donde se observe la presencia de nódulos con o sin halos en imágenes por TAC, pero sin criterios micológicos (15).

Una infección probable corresponde los factores del hospedador junto con los criterios clínicos y criterio micológico, se sospecha en el caso de API, ya que el paciente puede presentar infiltrados pulmonares sospechosos, con ciertos análisis micológicos sugestivo de *Aspergillus* spp., pero sin una confirmación micológica definitiva, es decir, sin la demostración de la presencia del hongo en el cultivo (20).

Una infección probada refiere una tinción y/o cultivo que demuestre levaduras u hongos filamentosos en sangre o muestra clínica de cavidad estéril o estudio histológico con evidencia de invasión fúngica. La infección probada se diferencia de la probable, porque se demuestra la presencia del hongo (21).

Dentro de los criterios micológicos para el diagnóstico de la API encontramos dos categorías generales. Los directos: como los cultivos, microscopía del hongo e histopatología; y los indirectos: que serían las pruebas serológicas, biomarcadores (inmunoensayos enzimáticos), PCR, proteómica, entre otros (11).

1. Cultivo, microscopía e histopatología

El cultivo y la microscopía son esenciales para el diagnóstico de API, pero expresan una sensibilidad baja y limitada con tiempos prolongados de diagnóstico, por lo que un cultivo negativo no excluye el diagnóstico de la aspergilosis invasora (22).

Con respecto a las muestras para el diagnóstico de la API, se manejan diversos tipos como: esputo, cepillado broncoalveolar, lavado broncoalveolar, exudados bronquiales y endotraqueales y fragmentos de biopsia (3).

La siembra de las muestras se debe realizar en medios de uso primario micológico, como agar Sabouraud dextrosa (ASD) (10). No es recomendable utilizar medios con antibióticos, porque algunas especies de *Aspergillus* se inhiben con la cicloheximida usada en el medio Micosel. Estos hongos son contaminantes del ambiente, e incluso de vías respiratorias, piel y conducto auditivo externo, es importante hacer la confirmación del aislamiento del hongo con una nueva muestra cuando la misma no provenga de sitios estériles como el esputo (22).

Las colonias de la mayoría de las especies patógenas de *Aspergillus* en el humano, son de crecimiento rápido, con un periodo de incubación de uno a tres días, desarrollándose a temperaturas en el laboratorio: temperatura ambiental de 24 a 26 °C y de 35 a 37 °C, con morfologías macroscópicas características de cada especie. En el examen directo de la muestra con KOH y/o tinción de Giemsa se pueden apreciar hifas hialinas septadas, delgadas (3-6 micras) con ramificaciones dicotómicas en ángulos de 45 grados, rara vez se logran observar estructuras conidiales (22,23) Figura 2.

Para el examen directo de la colonia crecida del cultivo o microcultivo, se puede utilizar azul de Cotton como colorante, el cual permite diferenciar con mayor facilidad la morfología microscópica entre cada especie. Figura 2 (20). Es importante que, si se obtiene crecimiento del hongo, hacer la correcta diferenciación en especies o complejo de especies para poder orientar al clínico sobre el tratamiento más adecuado o correcto (24).

SECCIÓN/ ESPECIES	**Flavi** (*A. flavus, A.nominus, A. parasiticus, A.tamarii*)	**Nigri** (*A. niger, A.tubingensis, A. japinicus*)	**Terrei** (*A. terreus, A. alabamensis, A. pseudoterreus*)	**Fumigati** (*A. fumigatus, A.lentulus, A. udagawae, A. felis, A. hiratsukae, A. fumigatiaffini, A. fischeri*)
EXAMEN AL FRECO	KOH al 10%: Hifas hialinas septadas ramificadas en ángulos de 45°			
CULTIVO EN PLACA	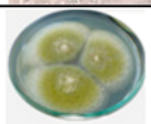		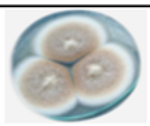	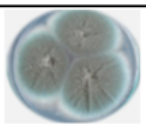
DESCRIPCIÓN MACROSCÓPICA	Colonias pulverulentas que inician de un color blanco y luego cambian de color a verde amarillento o verde oliva	Colonias granulosas que van desde color marrón hasta color negro	Colonias algodonosas, ocasionalmente pulverulentas de color marrón terracota	Colonias inicialmente aterciopeladas que pueden tornarse pulverulentas finas con un color inicial blanco que cambia a verde o gris con bordes blancos
EXAMEN DIRECTO DEL CULTIVO	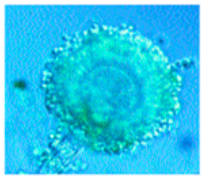	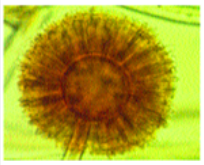		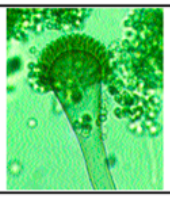
DESCRIPCIÓN MICROSCÓPICA	Cabezas conidiales uniseriadas y biseriadas radiales. Vesícula esférica, métulas ocupando casi toda la superficie de la vesícula. Conidios globosos o elipsoidales lisos	Cabezas conidiales biseriadas y radiales. Vesícula casi esférica. Métulas ocupando toda la superficie de la vesícula. Conidios globosos de color marrón, muy rugosos con crestas irregulares y protuberancias	Cabezas conidiales biseriadas, en columnas compactas. Vesícula de forma variable, esférica o subglobosa. Métulas ocupando la mitad o dos tercios de la vesícula. Conidios lisos, globosos o subglobosos	Cabezas conidiales uniseriadas y predominantemente columnares.Vesícula piriforme. Fiálides ocupando dos tercios de la vesícula. Conidios globosos a ovoides, lisos o ligeramnete rugosos

Figura 2. Características microscópicas y macroscópicas de las especies más relevantes de *Aspergillus* patógenas para el ser humano. Elaboración propia.

El estudio histológico es uno de los pilares básicos para la confirmación de una micosis invasora, bien sea ante mortem o post mortem, sin embargo, tiene muchas limitantes en cuanto a la experiencia del personal en la patología de las infecciones fúngicas y la observación de estructuras características, ya que estas son observables de manera abundante cuando la infección se encuentra en estadios avanzados, con daños orgánicos importantes y a veces irreversibles (6). El laboratorio de patología debe realizar simultáneamente tinciones fúngicas estándar y especiales en líquidos o tejidos cuando se sospecha una infección fúngica, pudiendo revelar la presencia de hifas septadas ramificadas de ángulo agudo características de *Aspergillus* spp (7). Las tinciones especiales en tejido fijo incluyen tinción de plata metenamina o tinción de Grocott-Gomori (GMS), tinción con ácido periódico-Schiff (PAS) y hematoxilina-eosina (HE). Sin embargo, ningún hallazgo histopatológico puede diagnosticar definitivamente el patógeno y es necesaria la confirmación mediante cultivo o mediante otras técnicas para distinguir *Aspergillus* de otros hongos filamentosos (21,22,24).

2. β-D-glucano

El glucano es un polisacárido estructural muy importante de la pared fúngica y constituye más del 50% de su peso seco. La mayoría de los polímeros de glucano están compuestos de unidades de glucosa con uniones β-(1→3) (65-90%), y en menor proporción otros tales como el ß-(1→4), α-(1→3) y α-(1→4) (26).

El (1→3)-β-D-glucano (BDG) o β-(1→3) glucano es estructuralmente esencial y el más importante de la pared fúngica, al que se unen covalentemente otros componentes que forma parte de la gran variedad de hongos como *Candida, Aspergillus, Fusarium, Pneumocystis*, entre otros (3,26,27). Figura 3.

Este polisacárido se sintetiza por un complejo de enzimas sitiado en la membrana plasmática denominada glucano sintetasa que es codificado por los genes FKS1 y FKS2. Estas enzimas catalizan la formación de cadenas lineales de glucano unidos por enlaces β-(1→3) y que dan lugar a estructuras ramificadas unidas a otros glucanos, quitina o mananoproteínas. En la reorganización estructural dinámica de la pared fúngica, durante los cambios morfológicos como el crecimiento celular ramificado, la división celular y la germinación en hongos filamentosos, estos BDG se liberan, por lo que, en el momento de una infección activa, pueden ser detectados como un biomarcador (exoantígeno) y su valoración sérica determina una probable infección fúngica (3,26,28,29).

Las pruebas comerciales para la determinación de BDG en suero, son consideradas como un marcador panfúngico, que incluye la detección de *Candida* spp., *Aspergillus* spp., *Fusarium* spp., *Trichosporon* spp., *Saccharomyces cerevisiae, Acremonium* spp., *Coccidioides immitis, Histoplasma capsulatum, Sporothrix schenckii, Exserohilum rostratum y Pneumocystis jirovecii*, mas no en hongos del género *Cryptococcus* y Mucorales, ya que no producen o presentan concentraciones muy bajas de BGD (30,31).

La mayoría de los ensayos para la detección de BDG son pruebas colorimétricas que utilizan cromógenos como zimógenos de proteasas que pueden detectar cualitativamente al BDG. Como ejemplo de estas

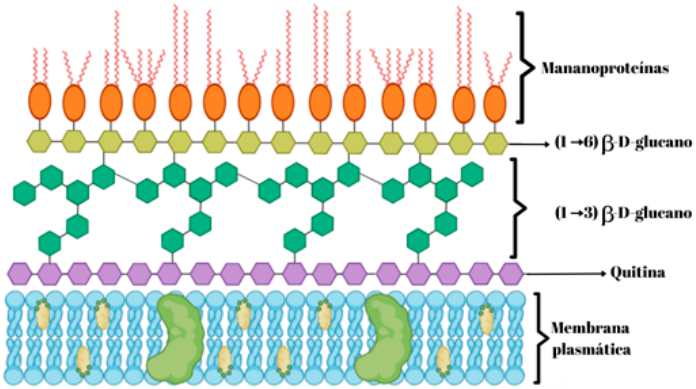

Figura 3. Vista esquemática de la organización modular general de la pared celular. Elaboración propia.

técnicas tenemos el ensayo Fungitell®, basado en una modificación de la ruta del lisado de amebocitos Limulus (LAL, herradura de cangrejo), que elimina la reactividad cruzada con endotoxinas bacterianas, para que se detecte únicamente el (1→3)-β-D-glucano por el lado de la ruta mediado por el factor G (que es un zimógeno de serina proteasa). El BDG activa al factor G, y este activado, convierte la enzima procoagulante inactiva en enzima coagulante activa, que, a su vez, divide la para-nitroanilida (pNA) del sustrato de péptido cromógeno, Boc-Leu-Gly-Arg-pNA, creando un cromóforo (paranitroanilina) que se absorbe a 405 nm. Procedimiento que se determina utilizando una muestra de suero y midiendo el aumento de la densidad óptica (31).

Entre otros kits o técnicas comerciales para la detección de BDG podemos encontrar ensayos cuantitativos como el β-*Glucan test de Fujifilm Wako Pure Chemical Corporation*, que se basa en el mismo principio del Fungitell®. Recientemente se han comercializado kits que detectan BDG por inmunoensayos de quimioluminiscencia (VIRCLIA®) en muestras de suero y lavado broncoalveolar (LBA) (29).

Estas pruebas no resultan muy específicas para el diagnóstico de API, sobre todo cuando se trata de pacientes inmunocomprometidos con más de una infección fúngica, ya que se han observado muchos falsos positivos, al igual que falsos negativos en pacientes con tratamiento antimicrobiano, fabricados a partir de microorganismos fúngicos, como es el caso de la amoxicilina/ácido clavulánico (3,25).

3. Galactomanano

El galactomanano (GM) es un polisacárido de la pared fúngica, sin embargo, podemos obtener falsos positivos y reacciones cruzadas con otros hongos como especies de *Fusarium, Penicillium, Histoplasma* y *Candida*, que también poseen cadenas laterales de galactofuranosa (11,32). Cuando el hongo produce infección tisular, proliferación y diseminación, estas son liberadas. Su detección se considera la prueba más útil para el diagnóstico precoz de API y aspergilosis diseminada; asimismo, se puede utilizar como prueba de seguimiento terapéutico, observando una disminución de la lectura inicial con respecto a la lectura post tratamiento (8). Las pruebas utilizadas para la detección de GM de *Aspergillus* spp, se realizan por medio de técnicas como el ensayo inmunoenzimático, el ensayo de flujo lateral o inmunocromatográfico y por inmunoensayo quimioluminiscente (33, 47).

Citando como ejemplo del ensayo inmunoenzimático encontramos el kit de Platelia™ (Bio-Rad), una determinación tipo sándwich (ELISA) en microplacas de un solo paso que detecta antígenos de galactomanano. Este método utiliza anticuerpos monoclonales EBA-2 de rata, que se dirigen contra las cadenas laterales de 1-5 D-galactofuranósido del galactomanano de *Aspergillus*. Este ensayo está aprobado por la Administración de Drogas y Alimentos de los Estados Unidos (FDA) únicamente a partir de muestras de suero y LBA (11,19,28,32,34).

Las muestras de suero o LBA se tratan con calor en presencia de EDTA para disociar los complejos inmunes y precipitar las proteínas que puedan interferir con la prueba, luego estas muestras previamente tratadas y junto con el conjugado, se añaden a los pocillos recubiertos con anticuerpos monoclonales y se incuban. Se formará un complejo anticuerpo monoclonal-galactomanano-anticuerpo monoclonal/peroxidasa en presencia del antígeno galactomanano que, agregando el sustrato, reaccionará con los complejos ligados al pocillo para dar una reacción de color azul. La adición de ácido detiene la reacción enzimática y cambia el color azul por amarillo. La densidad óptica se determina con un espectrofotómetro configurado con una longitud de onda de 450 y 620 nm (11,32).

La sensibilidad y especificidad de la prueba es del 75 % a 94 % (media del 83 y de 97 % a 99 % respectivamente con eficacia global entre 83 % y 96 %), siendo más sensible y con mejor rendimiento diagnóstico la detección en LBA que en suero. Es importante saber que las diferentes especies pueden liberar más de estos exoantígenos, y en orden decreciente encontramos: *A. terreus, A. niger, A. flavus y A. fumigatus*. La exposición a antifúngicos compromete la utilidad de la prueba para el diagnóstico del GM por lo que reduce su sensibilidad (11,18,19,32).

Entre los ensayos inmunocromatográficos encontramos *Aspergillus lateral Flow device* (LFD) (AspLFD® o OLM Diagnostics®) y *Aspergillus* galactomanano *lateral Flow assay* (GM-LFA) (IMMY inc.). El LFD en general

detecta un antígeno de manoproteína extracelular secretado exclusivamente durante el crecimiento activo de especies de *Aspergillus* a través del anticuerpo monoclonal JF5 del tipo de IgG, específico para esta glicoproteína de 40 kDa. Esta prueba, es rápida y su lectura puede efectuarse a los 5 minutos, para muestras de suero y LBA (15,18,32).

El *Aspergillus* GM-LFA utiliza dos anticuerpos monoclonales (MAb) diferentes, el MAb ME-A5, que se une a un epítopo GM similar al EBA-2 utilizado en los inmunoensayos de Platelia™, y un MAb no revelado. El segundo MAb, que detecta otros epítopos de GM, mejora la sensibilidad de *Aspergillus* GM-LFA en comparación con Platelia™. Sin embargo, la detección de otros epítopos también podría conducir a una disminución de la especificidad al permitir la reactividad cruzada con otros hongos, como especies de *Scedosporium* y *Fusarium* (18,35,36). Su procedimiento es fácil y rápido, además, de que las lecturas se hacen de forma visual, también se realizan mediante un lector de cubo sõna *Aspergillus* GM-LFA de la misma casa comercial para una mayor precisión (18,28,36,37).

El *Aspergillus* galactomannan Ag Virclia® (GM-VClia), es un monotest que utiliza una técnica basada en inmunoensayo quimioluminiscente indirecto (CLIA), para la detección cualitativa del antígeno galactomanano en muestras de suero y LBA. Es un protocolo simple a pesar de requerir un pretratamiento de las muestras, totalmente automatizado, que cuenta con todos los reactivos, controles y calibradores por muestra, arrojando resultados en 1 hora aproximadamente. Cuenta con una sensibilidad y especificidad del 93,8% y 89,5% respectivamente. Como desventaja, esta prueba solo puede ser usada en equipos de VIRCLIA® LOTUS, siendo costosa su adquisición y que posee una categoría de "dudoso", siendo complicada su interpretación. (46,47)

Es importante tener en cuenta las últimas recomendaciones del grupo EORTC/MSG para el uso de GM, ya que establecen diferentes valores del punto de corte para el test evaluado, ajustado a la muestra clínica, independientemente del grupo de pacientes, que difieren del valor de corte recomendado por el fabricante y aprobado por la FDA (21).

4. Detección de anticuerpos para Aspergillus spp.

Para la detección de anticuerpos de precipitación sérica bien sea de forma cualitativa o semicuantitativa de anticuerpos contra *Aspergillus* (es decir, subconjuntos de anticuerpos IgG e IgM), se utilizan técnicas de inmunodifusión en gel de agarosa (uno de ellos es ID *Fungal Antibody System* IMMY ®), de doble difusión, es decir, un anticuerpo y un antígeno, homólogos solubles que se dispersan en pocillos separados en un medio de difusión (gel de agarosa) que migran hacia la periferia, provocando un punto de encuentro entre los dos pocillos, donde se observará una línea visible de precipitado, obteniendo resultados positivos o de identidad, resultados negativos o no identidad y resultados indeterminados o de identidad parcial. (38). Figura 4.

Este tipo de técnicas de inmunodifusión, son útiles para el diagnóstico de aspergilosis broncopulmonar alérgica (ABPA) y aspergiloma, ya que se pueden observar en ambas un aumento de anticuerpos específicos logrando detectar el 70% de los casos de ABPA y más del 90% de los casos de aspergiloma; no son muy sensible para el diagnóstico de API, porque no existe una correlación entre el aumento de los títulos de anticuerpos anti-*Aspergillus* y la API (11,38). Existen pruebas de ELISA, que detectan IgG contra *Aspergillus* y son las pruebas de diagnóstico principal para aspergiloma y la aspergilosis pulmonar crónica (APC), pero carecen de especificidad

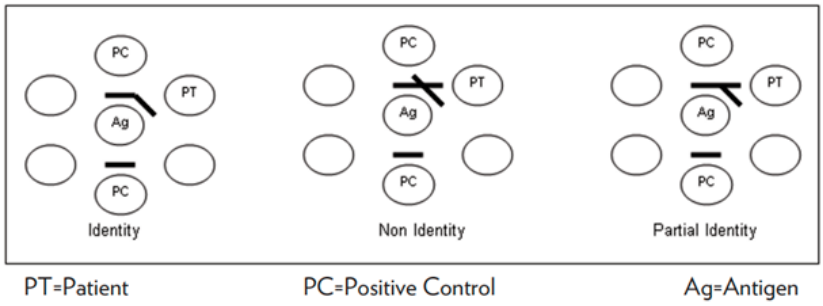

Figura 4. Representación del principio biológico de la doble inmunodifusión y sus posibles resultados. IMMY Inc (38).

en el diagnóstico de API. Inmunoglobulinas tipo IgG contra *Aspergillus* también están presente en la bronquitis por *Aspergillus*, nódulo por *Aspergillus* y la rinosinusitis crónica (11,38).

5. Reacción en cadena de la polimerasa

El análisis por PCR tiene potencial para el diagnóstico, pero como una alternativa para determinar la API, porque a nivel general tiene poca precisión, con una especificidad del 76 % y una gran cantidad de falsos positivos por la alta sensibilidad de las pruebas moleculares. El rendimiento de la PCR en sangre es particularmente deficiente en pacientes que reciben profilaxis activa contra hongos filamentosos (2,3).

Hay relativamente pocos ensayos de PCR comerciales, y la mayoría de los investigadores han desarrollado múltiples técnicas *in-house* de amplificación de ácidos nucleicos para detectar el ADN de *Aspergillus* con el fin de disminuir la heterogeneidad metodológica y mejorar el rendimiento diagnóstico, pero aún estas técnicas no se han incluido como criterio diagnóstico de API. Aun así, lo más relevante y útil de la PCR para *Aspergillus*, es que es capaz de detectar ciertas mutaciones asociadas con la resistencia a los triazoles directamente de LBA (19,28).

El ensayo comercial más utilizado es AsperGenius® (Pat-hognostics, Maastricht, NL), capaz de detectar ADN de los complejos *A. fumigatus, A.terreus, A. flavus, A. niger y A. nidulans* en LBA, además de, cuatro genes que codifican resistencia a los azoles: TR34, L98H, Y121F y T289A (28). Otros ensayos menos utilizados son;

- OLM Diagnostics (AspID®): Diferencia *Aspergillus* spp. de *Aspergillus terreus* (39).
- BRUKER (Fungiplex® *Aspergillus*): PCR multiplex de tiempo real para diferenciar entre *Aspergillus* spp. (*A. fumigatus, A. flavus y A. niger*) con *Aspergillus terreus*, y junto con el kit Fungiplex ®*Aspergillus* Azole-R, se puede detectar la resistencia a los azoles por la mutación en el gen *Cyp51*, específica para *Aspergillus fumigatus* (40,41).

De igual forma, es recomendable que en el momento que se haga uso de los métodos moleculares, los resultados obtenidos, deben ser considerados junto con otras pruebas de diagnóstico, evaluando constantemente el contexto clínico de cada paciente en particular, por la falta de estandarización y validación de estas pruebas para el diagnóstico de API (3).

6. MALDI-TOF

La adaptación del proceso de preparación de aislados de hongos filamentosos para su identificación mediante MALDI-TOF ha sido mucho más lenta que la de las levaduras, debido a la dificultad de romper la pared celular de los hongos filamentosos para liberar las proteínas, así como la falta de representación de especies de importancia clínica en las bases de datos. Gracias al esfuerzo de diversos investigadores para desarrollar y evaluar distintos métodos de extracción de proteínas fúngicas, se ha ampliado el número de especies de hongos filamentosos con aislados clínicos para realizar la identificación de manera rutinaria utilizando MALDI-TOF (42,43).

Comercialmente, se dispone del VITEK® MS (bioMérieux S.A.) que proporciona los reactivos y consumibles necesarios para procesar muestras de hongos filamentosos pertenecientes a los géneros *Aspergillus, Fusarium, Pseudallescheria/ Scedosporium* y el orden Mucorales en cultivo sólido mediante la extracción e inactivación de sus proteínas. Debido al distinto patrón de proteínas expresado por los hongos filamentosos durante su crecimiento, es necesario establecer el momento en el que se realizará su identificación. Por ello, se recomienda que sea en los dos primeros días de crecimiento para evitar la presencia de esporas o de melanina, que dificultan su identificación (44).

En la actualidad las bases de datos comerciales continúan incorporando nuevos aislados. La base de datos de MALDI Biotyper® (MBT) y microflex® LRF (BRUKER) colocan a disposición de los usuarios (*Filamentous Fungi Libra*ry 3.0) la base de datos VITEK MS (bioMérieux) versión IVD, que contiene una base con referencias de 116 especies, mientras que la versión RUO v4.15 Bruker contiene una base con referencias de 367 especies de 109 géneros (20,45). La identificación de hongos filamentosos a nivel de especie utilizando las plataformas comerciales de espectrometría de masas está entre el 40% y el 70% (40).

Usando estas bases de datos, se consigue identificar *Aspergillus* a nivel de especies, sección y clado, aunque se han reportado identificaciones erróneas entre *Aspergillus thermomutatus, como A. fumigatus; A. calidoustus/pseudodeflectus* como *A. ustus; A. puniceus* como *A. ustus; y A. ustus y A, sydowii* como *A. versicolor* (48,49).

CONCLUSIONES

La API es una de las causas más importantes de muerte en pacientes inmunocomprometidos. Gracias a los avances actuales, el diagnóstico de la API puede ser más rápido, específico y preciso, permitiendo disminuir la mortalidad causada por este hongo. Sin embargo, se debe continuar optimizando el diagnóstico mediante biomarcadores para disminuir falsos positivos y negativos en la determinación precoz de la enfermedad, así como tratar de normalizar la técnica de PCR. Además, ampliar las bases de datos a nivel de proteómica, MALDI-TOF para la identificación de más especies de *Aspergillus* y otros hongos filamentosos de interés clínico. Las optimizaciones de estas técnicas van a permitir una mayor capacidad diagnóstica y una orientación terapéutica adecuada para mejorar el pronóstico de esta infección.

CONFLICTO DE INTERÉS

Las autoras declaran no tener ningún conflicto de interés

FINANCIAMIENTO

No hubo financiamiento para la realización de este artículo.

REFERENCIAS

1. Rabagliati R. Actualización en el diagnóstico y manejo de aspergilosis invasora en pacientes adultos. Rev Chil Infectol 2018;35(5):531-544. https://doi.org/10.4067/s0716-10182018000500531
2. Graybill JR. Aspergilosis: diagnóstico. Medwave 2004;4(5). http://dx.doi.org/10.5867/medwave.2004.05.3616
3. Vásquez Leidy T.B. Inmunocromatografía y galactomanano como pruebas no convencionales para la búsqueda de aspergilosis invasiva. Una revisión teórica. [Trabajo de grado presentado como requisito parcial para obtener el título de: bacteriólogo]. Bogotá Colombia: Pontificia Universidad Javeriana; 2020.
4. Bonifaz A. Micología Médica Básica. 4a ed. McGraw-Hill. México. 2012. 381-398 p.
5. Ellis D. *Aspergillus.* Mycology online. 2022. Disponible en: https://www.adelaide.edu.au/mycology/fungal-descriptions-and-antifungal-susceptibility/hyphomycetes-conidial-moulds/aspergillus
6. Quindós G, Eraso E, López-Soria LM, Ezpeleta G. Enfermedad fúngica invasora: ¿Diagnóstico micológico convencional o molecular? Enferm Infecc y Microbiol Clín. 2012;30(9):560-571. https://doi.org/10.1016/j.eimc.2011.10.018
7. Hoog GS, Guarro J, Gené J, Ahmed S, Al-Hatmi AMS, Figueras MJ, *et al.* Atlas of Clinical Fungi, 4th edition. Utrecht / Reus. 2020. [Internet]. [citado 1 marzo 2022]. Disponible en: https://www.clinicalfungi.org/
8. Acet-Öztürk N, Ömer-Topçu D, Vurat-Acar K, Aydın-Güçlü Ö, Pınar İ, Demirdöğen E, *et al.* Impact of revised EORTC/MSGERC 2020 criteria on diagnosis and prognosis of invasive pulmonary aspergillosis in patients with hematological malignancies undergoing bronchoscopy. J Mycol Med 2022;32(4):101304. https://doi.org/10.1016/j.mycmed.2022.101304
9. Vincent R, Stegehuis G, Stalpers JA. The MycoBank engine and related databases. 2005. [Internet]. [citado 1 marzo 2022]. Disponible en: https://www.mycobank.org/
10. Garcia-Vidal C, Viasus D, Carratalà J. Pathogenesis of invasive fungal infections: Curr Opin in Infect Dis 2013;26(3):270-276. https://doi.org/10.1097/QCO.0b013e32835fb920
11. Arastehfar A, Carvalho A, Houbraken J, Lombardi L, Garcia-Rubio R, Jenks JD, *et al. Aspergillus fumigatus* and aspergillosis: From basics to clinics. Stud Mycol 2021;100(1):100115. https://doi.org/10.1016/j.simyco.2021.100115
12. Thompson GR, Young JH. *Aspergillus* Infections. N Engl J Med 2021;14;385(16):1496-1509. https://10.1056/NEJMra2027424.
13. Garth JM, Steele C. Innate Lung Defense during Invasive Aspergillosis: New Mechanisms. J Innate Immun 2017;9(3):271-280. https://doi.org/10.1159/000455125
14. Balloy V, Chignard M. The innate immune response to *Aspergillus fumigatus*. Microbes Infect 2009;11(12):919-927. https://doi.org10.1016/j.micinf.2009.07.002
15. Cadena J, Thompson GR, Patterson TF. Aspergillosis. Epidemiology, diagnosis, and treatment. Infect Dis Clin 2021;35:415-434. https://doi.org/10.1016/j.idc.2021.03.008
16. Moldoveanu B, Gearhart AM, Jalil BA, Saad M, Guardiola JJ. Pulmonary aspergillosis: spectrum of disease. Am J Med Sci 2021;361:411-419. https://doi.org/10.1016/j.amjms.2020.12.009
17. Panizo MM. Aspergilosis y COVID-19: una asociación clínica esperada. RSVM. 2022;42:8–15. [citado 1 marzo

2022]. Disponible: http://saber.ucv.ve/ojs/index.php/rev_vm/article/view/26537

18. Linder KA, Kauffman CA, Miceli MH. Performance of *Aspergillus Galactomannan* Lateral Flow Assay on Bronchoalveolar Lavage Fluid for the Diagnosis of Invasive Pulmonary Aspergillosis. J Fungi 2020;6(4):297. https://doi,org/10.3390/jof6040297
19. Donnelly JP, Chen SC, Kauffman CA, Steinbach WJ, Baddley JW, Verweij PE, *et al.* Revision and Update of the Consensus Definitions of Invasive Fungal Disease From the European Organization for Research and Treatment of Cancer and the Mycoses Study Group Education and Research Consortium. Clin Infect Dis 2020;71(6):1367-1376. https://doi.org/10.1093/cid/ciz1008
20. Cuenca-Estrella M. Diagnóstico de laboratorio de la enfermedad fúngica invasora. Enferm Infecc Microbiol Clin 2012;30(5):257-264. https://doi.org/10.1016/j.eimc.2012.01.019
21. Panizo MM, Moreno X. Laboratory Identification of Fungal Infections. Enc Infect Immun 2022;4:34-62. https://doi.org/10.1016/B978-0-12-818731-9.00152-X
22. Patterson TF, Thompson GR, Denning DW, Fishman JA, Hadley S, Herbrecht R, *et al.* Practice Guidelines for the Diagnosis and Management of Aspergillosis: 2016 Update by the Infectious Diseases Society of America. Clin Infect Dis 2016;63(4):1-60. https://doi.org/10.1093/cid/ciw326
23. Salazar CL, Rua ÁL. Características morfológicas microscópicas de especies de *Aspergillus* asociadas a infecciones en humanos. Hechos Microbiol 2012;3(2):93-96. https://doi.org/10.17533/udea.hm.18741
24. Abarca ML. Taxonomía e identificación de especies implicadas en la aspergilosis nosocomial. Rev Iberoam Micol 2000;17:79-84. [citado 1 marzo 2022]. Disponible en: https://www.reviberoammicol.com/2000-17/S79S84.pdf
25. Heinz WJ, Buchheidt D, Ullmann AJ. Clinical evidence for caspofungin monotherapy in the firstline and salvage therapy of invasive aspergillus infections. Mycoses 2016;59:480-493. https://doi.org/10.1111/myc.12477
26. Pontón J. La pared celular de los hongos y el mecanismo de acción de la anidulafungina. Rev Iberoam Micol 2008;25(2):78-82. https://doi.org/10.1016/S1130-1406(08)70024-X
27. Feijóo-Vivas K, Bermúdez-Puga SA, Rebolledo H, Figueroa JM, Zamora P, Naranjo-Briceño L. Bioproductos desarrollados a partir de micelio de hongos: Una nueva cultura material y su impacto en la transición hacia una economía sostenible. Bionatura 2021;6(1):1637-1652. https://doi.org/10.21931/RB/2021.06.01.29
28. García J, Pemán J. Diagnóstico microbiológico de las micosis invasoras. Rev Iberoam Micol 2018;35(4):179-185. https://doi.org/10.1016/j.riam.2018.05.003
29. Tapia-Quirós P, Martínez-Téllez MA, Ávila-Quezada GD, Vargas-Arispuro I. Inhibition of fungal endo-1,3- β-glucanase by phenols isolated from Turnera diffusa: an alternative for conventional antifungals. Rev Mex Fitopatol 2020;38(1):160-169. https://doi.org/10.18781/r.mex.fit.1911-3
30. Rabagliatti R. Aspergilosis. En: Riera F, Celi A, Thompson L, Rabagliati R. Infecciones Fúngicas Sistémicas. Manual Práctico. 3era Ed. Córdoba. API. 2019. [citado 15 marzo 2022].Disponible en: https://www.apiinfectologia.org/manual-de-infecciones-fungicas-sistemicas/
31. Fungitell® Assay. Serum Test For (1→3)-β-D-Glucan Analysis [Internet] [citado 15 marzo 2022]. Disponible en: https://www.fungitell.com/fungitell_assay
32. Bio-rad, Platelia ™ Aspergillus EIA. PLATELIA™. 2009. [Internet] [citado 1 abril 2022]. Disponible en: https://commerce.biorad.com/webroot/web/pdf/inserts/CDG/es/62796_881045_ES.pdf
33. Mercier T, Dunbar A, de Kort E, Schauwvlieghe A, Reynders M, Guldentops E, *et al.,* Lateral flow assays for diagnosing invasive pulmonary aspergillosis in adult hematology patients: a comparative multicenter study. Med Mycol 2020;58:444-452. https://doi.org/10.1093/mmy/myz079
34. García-Vidal C, Salavert Lletí M. Inmunopatología de las micosis invasivas por hongos filamentosos. Rev Iberoam Micol 2014;31(4):219-228. https://doi.org/10.1016/j.riam.2014.09.001
35. Jenks JD, Miceli MH, Prattes J, Mercier T, Hoenigl M. The *Aspergillus* Lateral Flow Assay for the Diagnosis of Invasive Aspergillosis: an Update. Curr Fungal Infect Rep 2020;14(4):378-383. https://doi.org/10.1007/s12281-020-00409-z
36. IMMY, Inc. sōna *Aspergillus Galactomannan* LFA. [Internet] [citado 1 abril 2022]. Disponible en: https://www.immy.com/downloadDoc?id=11840&name=AF2003%20IVD%20IFU%20-%20Spanish.pdf
37. Delama I, Legarraga P, González T, García P, Rabagliati R, Delama I, *et al.* Evaluación del *Aspergillus* lateral flow device para el diagnóstico de aspergilosis invasora, experiencia en un hospital universitario. Rev Chil Infectol 2018;35(5):574-579. https://10.4067/s0716-10182018000500574
38. IMMY, Inc. ID Fungal Antibody System - ID1001, Immunodiffusion kits and reagents: A*spergillus, Blastomyces, Coccidioides,* and Histoplasma Antígenos [Internet] [citado 15 marzo 2022]. Disponible en: https://www.immy.com/immunodiffusion.
39. AspID® OLM Diagnostics. [Internet] [citado 1 abril 2022]. Disponible en: https://olmdiagnostics.com/products/aspid/
40. Fungiplex® Aspergillus Azole-R. Bruker. [Internet] [citado 1 abril 2022]. Disponible en: https://www.bruker.com/en/products-and-solutions/microbiology-and-diagnostics/molecular-diagnostics/fungiplex-aspergillus-azole-r.html

41. Fungiplex® *Aspergillus* Bruker. [Internet] [citado 1 abril 2022]. Disponible en: https://www.bruker.com/en/products-and-solutions/microbiology-and-diagnostics/molecular-diagnostics/fungiplex-aspergillus.html
42. Oviaño M, Rodríguez B, Caballero JD, Muñóz JL. Aplicaciones de la espectrometría de masas MALDI-TOF en Microbiología clínica, cap 65. En: Procedimientos de Microbiología clínica. Recomendaciones de la Sociedad Española de Enfermedades Infecciosas y Microbiología Clínica SEIMC. 2019. [citado 1 abril 2022]. Disponible en: https://seimc.org/contenidos/documentoscientificos/procedimientosmicrobiologia/seimc-procedimientomicrobiologia65.pdf
43. Li D, Yi J, Han G, Qiao L. MALDI-TOF Mass Spectrometry in Clinical Analysis and Research. ACS Meas Sci Au 2022;2(5):385-404. https://doi.org/10.1021/acsmeasuresciau.2c00019.
44. BioMérieux S.A. VITEK® MS. [Internet] [citado 1 abril 2022]. Disponible en: https://www.biomerieux.pt/produto/vitek-ms
45. Microbial Identification. Bruker. [Internet] [citado 1 abril 2022]. Disponible en: https://www.bruker.com/en/products-and-solutions/microbiology-and-diagnostics/microbial-identification.html
46. Troncoso CR, Sepúlveda FC, Sepúlveda PE, Guzmán UC, Morales GM, Tapia PC, *et al.* Evaluación de la prueba Aspergillus Galactomannan Ag VircliaR Monotest como alternativa a kit PlateliaTM Aspergillus EIA. Rev Chilena infectol 2022;39(3):248-253.
47. Calero AL, Alonso R, Gadea I, Vega MDM, García MM, Muñoz P, *et al.* Comparison of the Performance of Two Galactomannan Detection Tests: Platelia Aspergillus Ag and Aspergillus Galactomannan Ag Virclia Monotest. Microbiol Spectr 10(2):e02626-21.
48. Trivitt GE, Lau AF. Performance of the MSI-2 Database for Fungal Identification by Matrix-Assisted Laser Desorption Ionization-Time of Flight Mass Spectrometry from Cleanroom Environments. J Clin Microbiol 2023;61(3):e0135322.
49. Barker KR, Kus JV, Normand AC, Gharabaghi F, McTaggart L, Rotstein C, *et al.* A Practical Workflow for the Identification of *Aspergillus, Fusarium, Mucorales* by MALDI-TOF MS: Database, Medium, and Incubation Optimization. J Clin Microbiol 2022;60(12):e0103222.