QUERATITIS ASOCIADA A LENTES DE CONTACTO POR *NIGROSPORA* SP

Moreno Xiomara[1], Macero Carolina[1], Silva Derys[2].

[1]Departamento de Microbiología. Instituto Médico La Floresta. Caracas, Venezuela.
[2]Laboratorio de análisis clínicos Unilabs. Madrid, España.
Recibido para publicación el 30 octubre 2019. Aprobado para publicación el 15 noviembre 2019.

RESUMEN:
Se presenta un caso de queratitis causada por *Nigrospora* sp., en una persona de la comunidad de la Gran Caracas-Venezuela, usuaria de lentes de contacto de 43 años de edad. Se recibió en el laboratorio de microbiología muestra de secreción corneal sembrada en agar sabouraud dextrosa con gentamicina y lente de contacto izquierdo a quien se le realizó examen directo con KOH al 20 % observándose la presencia de hifas septadas conduciendo a un diagnóstico rápido de queratitis fúngica y confirmación por cultivo de *Nigrospora* sp. Se instauró una precoz terapia antifúngica tópica con una única dosis intraestromal de voriconazol al 1 %, natamicina al 5 % y gotas de voriconazol al 1 %. Es de importancia la confirmación diagnóstica precisa en el manejo de queratitis por hongos para evitar el uso innecesario de antimicrobianos y de afecciones que requieren de procedimientos quirúrgicos.

Palabras claves: *Nigrospora* sp., cultivo, KOH al 20 %, voriconazol, natamicina.

CONTACT LENS ASSOCIATED KERATITIS DUE TO *NIGROSPORA* SP

SUMMARY
A case of keratitis caused by *Nigrospora* sp. Is presented, in a person from the community of Greater Caracas-Venezuela, a 43-year-old user of contact lenses. A sample of corneal secretion planted on sabouraud dextrose agar with gentamicin and a left contact lens was received in the microbiology laboratory, who underwent direct examination with 20% KOH, observing the presence of septate hyphae, leading to a rapid diagnosis of fungal keratitis and confirmation. by cultivation of *Nigrospora* sp. Early topical antifungal therapy was established with a single intrastromal dose of voriconazole 1 %, natamycin 5 %, and voriconazole drops 1 %. Accurate diagnostic confirmation is important for the management of fungal keratitis to avoid unnecessary use of antimicrobials and conditions that require surgical procedures.

Key words: *Nigrospora* sp., Culture, 20% KOH, voriconazole, natamycin.

Introducción

Las principales causas de queratitis infecciosa varían según la región geográfica, el nivel socio económico, la presencia de factores de riesgo, historia de traumatismo ocular, comorbilidades, la edad del paciente y en menor grado el uso de lentes de contacto (1). La incidencia anual de queratitis fúngica en el Reino Unido y Dinamarca se presenta en 0,32 y 0,6 millones de personas respectivamente. En los Estados Unidos en zonas húmedas hacia el sur un 35 % de queratitis infecciosas son causadas por hongos, mientras que en zonas templadas las infecciones fúngicas oscilan entre el 1 % y 8 % (2). Un estudio realizado en India describe que el 90% de las úlceras micóticas fueron por trauma ocular, y el 60 % de las mismas corresponden a lesiones de origen vegetal, donde una cuarta parte de estos pacientes ejercían labores agrícolas (3). Existen más de 100 especies de hongos diferentes documentados como causantes de queratitis micótica. En general, *Fusarium* y *Aspergillus* son los agentes etiológicos más comúnmente aislados en pacientes con queratitis micótica en los trópicos de cada región donde se aísle este tipo de hongos, mientras que *Candida albicans* es aislada en regiones templadas (3-6). Estudios en Venezuela realizados por Delgado y col., Bermúdez y col., encontraron que las ulceras micóticas predominaban en un 36,66 % y 42,45 % respectivamente; y los agentes mayormente involucrados fueron los géneros *Fusarium* y *Aspergillus* (7,8). La mayoría de estudios alusivos sobre queratomicosis describen el traumatismo como un factor de riesgo para la adquisición de esta afección

Solicitar copia a: Xiomara Moreno Calderón (e-mail: x.morenoc@hotmail.com)

y puede oscilar entre 35 % y un 71 % (2). Uno de los factores de riesgo relacionados a traumatismo que se ha incrementado en las últimas dos décadas a nivel mundial ha sido el uso de lentes de contacto, asociándose a un aumento de los reportes de queratitis micótica (5), en Venezuela se desconoce el porcentaje de este factor de riesgo por lo que se presenta este caso clínico donde el uso de lentes de contacto se asoció a una queratitis de origen micótica causada por *Nigrospora* sp., la cual fue identificada fenotípicamente, a la vez que es un hongo poco común reportado en la literatura consultada como causante de queratomicosis.

Caso clínico

Se recibe el 15 de abril del 2018 en el laboratorio de microbiología del Instituto Médico la Floresta Caracas-Venezuela, muestra de secreción corneal sembrada en agar sabouraud con gentamicina y lente de contacto del ojo izquierdo de paciente masculino de 43 años de edad, de ocupación administrador, inmunocompetente, sin patología ocular previa personal ni familiar, procedente de la localidad (Gran Caracas). Las muestras (secreción corneal y lente de contacto izquierdo) es remitida de un centro oftalmológico de la ciudad capital, Caracas-Venezuela. El paciente acude a la consulta oftalmológica por presentar disminución de la visión, prurito, enrojecimiento y dolor ocular de 5 días de evolución. Al examen ocular, el paciente presentó una úlcera de córnea supurativa la cual estaba congestionada y edematizada con un borde irregular y plumoso por lo que sospecharon de queratitis micótica, solicitando cultivo micológico y bacteriológico para descartar bacterias coinfectantes. Mientras tanto, se instauró tratamiento empírico tópico en gotas con tobramicina al 0,3 % más dexametasona al 0,1 %.

El lente de contacto fue troceado en porciones pequeñas con bisturí estéril en campana de flujo laminar, se realizó examen directo con KOH al 20 % (40X) observándose hifas delgadas y tabicadas ligeramente demateáceas (Figura 1). Las porciones restantes fueron sembradas en agar Sabouraud dextrosa (Oxoid-USA) con gentamicina, agar Mycosel (Oxoid-USA) y agar papa (Oxoid-USA) e incubadas a 28 °C junto con la placa de agar sabouraud más gentamicina que venía ya sembrada con la muestra de la secreción corneal realizada por el médico oftalmólogo; para observarse semanalmente por 30 días. El cultivo bacteriano fue sembrado en agar Sangre (Oxoid-USA), agar GC

Figura 1. Examen directo de una porción del lente de contacto con KOH al 20 % (40X) donde se observan hifas ramificadas y tabicadas dematiáceas.

(suplementado con vitox-Oxoid-USA) incubados a 35 °C en atmósfera de CO_2 al 5 % y agar Cled (Oxoid-USA) incubado a 35 ° C sin atmósfera de CO_2 por 5 días.

Una vez emitido el reporte inicial del examen directo del lente de contacto, al paciente le fue administrada una única inyección intraestromal de voriconazol al 1 %, natamicina al 5 % en gotas cada 2 horas y voriconazol cada dos horas en gotas preparadas al 1 %, en combinación con tobramicina al 0,3 % en gotas más dexametasona al 0,1 % cada 4 horas por 4 días. Al quinto día fueron espaciadas a cada 6 horas las gotas de voriconazol al 1 % y natamicina al 5 % y se mantuvo la tobramicina al 0,3 % más dexametasona al 0,1 % cada 8 horas para evitar coinfección bacteriana y disminuir la inflamación manteniendo el tratamiento por 2 semanas más.

Al cabo de 7 días hubo crecimiento en la totalidad de la placa de agar sabouraud y agar papa de la muestra del lente y en la placa de sabouraud más gentamicina de la secreción corneal tomada por el médico oftalmólogo, de colonia de color blanco con variantes a café oscuro de aspecto afelpado en el anverso y color gris oscuro a negro en el reverso (Figura 2). Se hizo examen directo de las colonias crecidas en agar sabouraud con azul de Cotton de ambas muestras donde se visualizó (en 40 X) una célula conidiógena en solitario (espora unicelular y asexual) ligeramente esférica,

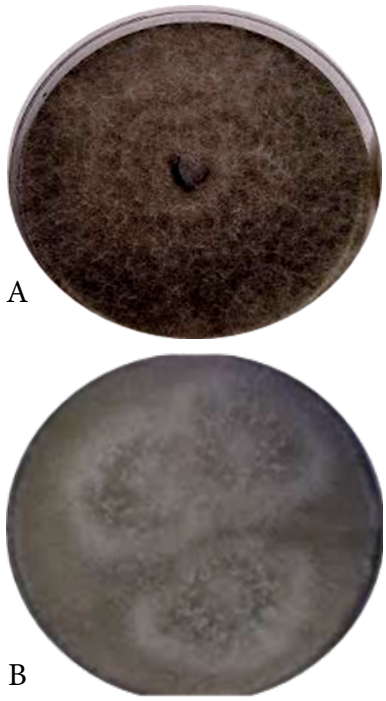

Figura 2. Crecimiento en agar Sabouraud + Gentamicina de las colonias de *Nigrospora* sp., a los 7 días de incubación. A: colonia de color blanco con variantes a café oscuro de aspecto afelpado en el anverso de la placa. B: color gris oscuro de la colonia en el reverso de la placa.

aplanada horizontalmente en su ápice de color negro sobre un conidióforo ligeramente abultado e hifas demateáceas ramificadas y tabicadas, características compatibles del género *Nigrospora* (Figura 3). No hubo crecimiento bacteriano en el cultivo realizado a los 5 días de incubación. A partir del agar papa se realizaron las pruebas de susceptibilidad por el método Etest de acuerdo a las especificaciones del fabricante (9), tomando en cuenta la metodología descrita por el Comité de estándares de laboratorio clínico (CLSI, por sus siglas en inglés) y de estudios de susceptibilidad para hongos filamentosos (10,11). Los antifúngicos utilizados por Etest fueron anfotericina B (AB), voriconazol (VO) y posaconazol (POZ). La lectura de las concentraciones mínimas inhibitorias (CMI) por Etest fueron la concentración más baja del fármaco que generó una elipse de inhibición en el crecimiento del hongo, obteniéndose CMI de 1 ug/mL para AB, 0,5 ug/mL para VO y 0,125 ug/mL para POZ a las 48 h de incubación a 35 °C.

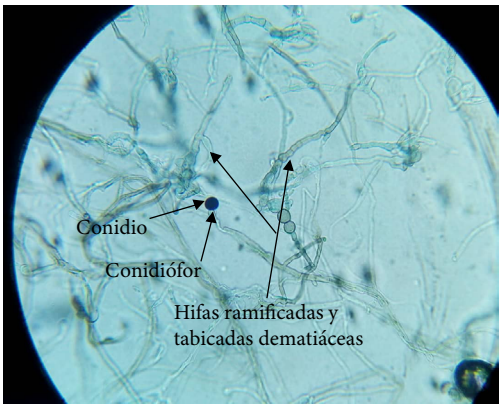

Figura 3. Examen directo de la colonia con azul de Cotton (40 X) donde se observa un conidio solitario esférico de color negro sobre un conidióforo ligeramente abultado e hifas ramificadas y tabicadas dematiáceas compatibles con *Nigrospora* sp.

Al cabo de las 2 semanas de tratamiento, se observó una cicatriz gruesa y estable con adelgazamiento de la córnea por lo que se le realizó una debridación en el área mejorando su agudeza visual, no se observó perforación ocular, así como la desaparición del prurito, dolor y enrojecimiento, información suministrada por el médico oftalmólogo tratante ya que no fue tomada otra muestra para verificar la ausencia del hongo. La terapia fue continuada por 2 semanas más, retirando el antimicrobiano (tobramicina al 0,3 %). La terapia antifúngica fue descontinuada después de haber cumplido con estas semanas de tratamiento con la mejoría plena del paciente.

Discusión

El nombre de *Nigrospora* fue introducido por primera vez por Zimmerman en 1902. *Nigrospora* es un género fúngico importante de los ascomicetos, con una distribución cosmopolita y una amplia diversidad de hospedadores. Especies de *Nigrospora* se han aislado como endófitos de hojas y tallos de varias plantas, o como saprobios de detritus de larvas muertas y hojarascas. Es un patógeno vegetal frecuente que afecta a cereales y frutas (6,12). Sin embargo, su papel patógeno en humanos como agente causal de infecciones fúngicas no es bien conocido. Algunas esporas de *Nigrospora* son responsables de alergia con hipersensibilidad tipo I, rinitis estacional (fiebre del heno), asma o enfermedades respiratorias alérgicas (12); así como también ha sido aislada como parte de la

microbiota conjuntival. Williamson *et al*., encontraron en 553 individuos con conjuntiva ocular clínicamente sana 32 aislados de hongos filamentosos y 1 de ellos era *Nigrospora* sp. (13); mientras que Segal *et al*., en un grupo de 88 individuos clínicamente sanos a nivel de la conjuntiva ocular en un área cerrada, encontraron 34 aislados de diferentes especies de hongos filamentosos que incluía un aislamiento de *Nigrospora* sp. (14). La mayoría de los aislados en estos dos estudios evaluaban la microbiota normal de la conjuntiva encontrándose en mayor proporción aislados de *Alternaria, Aspergillus* y *Penicillium* que implican mohos con esporas aerotransportadas (13,14). Debe suponerse la posibilidad de que estos hongos tuvieran solo una existencia transitoria en el ojo, también se debe considerar su papel como posibles patógenos en condiciones traumáticas para el ojo como el caso clínico que se está presentando donde saprófitos conjuntivales como *Nigrospora* podrían asumir un papel patógeno en una infección "oportunista" mediada por el lente de contacto. Actualmente, hay aproximadamente 27 especies reconocidas incluidas en el MycoBank y de acuerdo a la nueva nomenclatura taxonómica, *Nigrospora* es clasificada en la Division: *Ascomycota*; Orden: *Sordariales*; Familia: *Apiosporaceae*; Genero: *Nigrospora*. El estado teleomórfico o sexual de *Nigrospora* recibe el nombre de *KhusKia*, otro género monofilético de la división *Ascomyceta* (15, 16). Especies como *N. oryzae* y *N. sphaerica* son las más frecuentemente encontradas, siendo la primera un problema importante en la agricultura y la segunda se ha informado como patógeno asociado a traumas en infecciones de paciente inmunocompetentes (15) como es el caso clínico que se presenta, dónde el paciente adquiere la queratitis fúngica por trauma a causa del uso de lentes de contacto, el cual es un método cada vez más popular para corregir la visión, y como consecuencia un factor para adquirir queratitis microbiana (17). En el presente caso clínico no fue posible la identificación molecular para definir la especie, solo se utilizaron características fenotípicas morfológicas descritas en el Atlas de hongos clínicos compatibles con el género *Nigrospora* (16).

Estudios estiman que la incidencia de infecciones fúngicas relacionadas con el cristalino es inferior al 5% en Estados Unidos y el mundo (12). Especies de *Fusarium*, están catalogados como los principales hongos filamentosos causantes de queratitis micótica relacionados con lentes de contacto seguidos por especies de *Aspergillus, Penicillium, Paecilomyces, Scedosporium apiospermun, Curvularia, Cladosporium, Alternaria, Bipolaris y Candida* con una incidencia del 6 % al 30% (1, 2, 5, 17, 18). Como se ha descrito anteriormente el trauma ocular es el factor de predisposición más importante en la queratitis micótica que oscila entre un 40 % - 60 %; estos hongos no penetran en un epitelio intacto y la invasión es secundario a trauma (5,17). Un informe del Centros de Control y Prevención de Enfermedades (CDC), a través de un estudio hecho por un grupo de investigadores externos examinó las conductas de riesgo en infecciones oculares relacionadas con lentes de contacto, encontrando que 99 % de los usuarios presentaron más de un factor de riesgo, el 50 % informó haber dormido durante la noche con lentes, un 87 % durmió varias veces con lentes, un 50 % pospuso el reemplazo recomendado de lentes, un 85 % se duchaba con lentes y un 61 % nadaba con ellos (19). De acuerdo a estos acontecimientos el CDC propuso las siguientes pautas para reducir el riesgo de complicaciones relacionadas con el uso de los lentes de contacto: 1. No dormir nunca con lentes de contacto, 2. Evitar ducharse y nadar con los lentes de contacto, 3. Reemplazar el o los lentes de contacto según lo recomendado por el proveedor oftalmológico, 4. Reemplazar el estuche de las lentes de contacto al menos una vez cada 3 meses, 5. Quitarse los lentes de contacto inmediatamente si experimenta dolor de ojos, enrojecimiento o visión borrosa y llamar o acudir al proveedor de atención oftalmológica (19). El paciente del presente caso clínico incluía conductas de dormir algunas veces con los lentes, situación que pudo facilitar la penetración del hongo a la córnea, ya que este microorganismo puede estar de manera transitoria en la conjuntiva ocular.

La queratitis micótica tiene ciertas características especiales que pueden ayudar a diferenciarla de la queratitis bacteriana como bordes plumosos, un hipopión fijo, anillos inmunes, placas endoteliales y un absceso corneal posterior (20) de las cuales los bordes plumosos estaban presentes en el paciente en estudio permitiendo la orientación por una infección fúngica.

El tratamiento de las queratitis micóticas es un problema en la actualidad. Aún no se han establecido pruebas de susceptibilidad con puntos de corte para el tratamiento de este tipo de hongo, pero tomando en cuenta las recomendaciones para otros tipos de hongos filamentosos que ya cuentan con puntos de corte epidemiológicos establecidos, las

CMI obtenidas en el presente caso sirvieron para observar el comportamiento de este hongo micelial frente a los antifúngicos ensayados. El tratamiento de primera línea para la queratitis fúngica incluye agentes antimicóticos tópicos triazólicos como VO y poliénicos que incluyen natamicina y AB (2, 21). La CMI obtenida de AB referenció una extrapolación a natamicina, ya que estos dos antifungicos pertenecen al grupo de los polienos, y anfotericina B no tiene presentación tópica. Diferentes ensayos de tratamiento encontraron que la natamicina es más efectiva contra hongos filamentosos como *Fusarium* y *Aspergillus*, y se utiliza a menudo como antifúngico de primera línea para el tratamiento de estos agentes micóticos (5), y en el presente caso clínico fue efectivo al combinarla con 1 inyección intraestromal de VO al 1%, el cual es típicamente utilizado como tratamiento de segunda línea contra hongos filamentosos y especies de *Candida* en combinación con AB (21). Aunque la natamicina se usa ampliamente como terapia de primera línea para queratitis fúngica filamentosa, el fracaso como tratamiento primario se ha informado en el 31,3 % en un estudio de 115 pacientes, por lo que se recomienda utilizarla en combinación con otros antimicóticos (21), tal como fue utilizada en el presente caso clínico.

Una revisión reciente evaluó diferentes agentes antifúngicos en el tratamiento de la queratitis micótica y sugirió que la natamicina puede reducir el riesgo de perforación de la córnea en comparación con VO; e inyecciones intraestromales de VO han sido capaces de resolver casos de queratitis micótica recalcitrantes (17). Una serie de casos examinó el uso de VO intraestromal (50 mg / 0,1 ml) para casos de queratitis que no responden al tratamiento tópico, encontrando que este tratamiento ayudó a resolver el 73 % de los casos estudiados (22). Otras investigaciones concluyeron que el VO (generalmente preparado a partir de la formulación sistémica al 1 % de concentración en gotas) es bien tolerado por el ojo; sin embargo, sugieren realizar estudios adicionales necesario para determinar de manera concluyente su eficacia como primera línea y tratamiento único con preparación a concentraciones superiores y frecuencia de dosificación óptima en la queratitis micótica (21). En el presente caso clínico la aplicación en gotas al 1 % en combinación con los demás antimicóticos utilizados conllevó a una resolución de la queratitis causada por *Nigrospora* sp.

A nivel mundial se han reportado varios casos de queratomicosis por *Nigrospora* spp. relacionados con traumatismos diferentes a lentes de contacto, provenientes por el tropiezo accidental con insectos, animales, plantas, así como keratittis supurativas (6, 23, 24). De acuerdo a los buscadores de literatura científica y técnica en salud de América Latina y el Caribe (LILACS, https://lilacs.bvsalud.org/es/), índice Scielo (*Scientific Electronic Library Online*, www.scielo.org/es), no fueron hallados casos de queratomicosis mediadas por lentes de contacto relacionadas con *Nigrospora* sp. Un estudio venezolano no publicado realizado en el Hospital Clínico Universitario de Caracas sobre la Frecuencia de ulceras corneales de etiología fúngica, no fue aislado el género *Nigrospora* (25), por lo que este caso pudiera ser el primer informe venezolano y latinoamericano reportado en la literatura de queratomicosis, asociado a traumatismo por lentes de contacto causado por *Nigrospora* sp.

La queratitis fúngica se presenta con peor pronóstico visual que la queratitis bacteriana. La rareza de esta patología, la falta de terapias efectivas disponibles, y la rapidez del diagnóstico generan un gran desafío para el clínico basado en evidencia y con recomendaciones claras para un mejor tratamiento de esta afección.

Referencias

1. Gopinathan U, Sharma S, Garg P, Rao GN. Review of epidemiological features, microbiological diagnosis and treatment outcome of microbial keratitis: experience of over a decade. Indian J Ophthalmol 2009;57(4):273-279. https://doi:10.4103/0301-4738.53051.
2. Buitrago MF, Vives JE, Fernández AS, Manrique FS, Carrillo D. Generalidades de Queratitis Micótica. Rev Univ Ind Santander Salud 2013;45(3):55-69. [citado mayo 2019] Disponible en: https://www.redalyc.org/pdf/3438/343833961006.pdf
3. Srinivasan M. Fungal keratitis. Curr Opin Ophthalmol 2004;15:321-327. https://doi:10.1097/00055735-200408000-00008
4. Leck, A. K., Thomas, P. A., Hagan, M., Kaliamurthy, J., Ackuaku, E., John, M., *et al.* Aetiology of suppurative corneal ulcers in Ghana and South India and epidemiology of fungal keratitis. Br J Ophthalmol 2002;86:1211-1215. https://doi:10.1136/bjo.86.11.1211
5. Thomas PA, Kaliamurthy J. Mycotic keratitis: epidemiology, diagnosis and management. Clin Microbiol Infect 2013;19:210–220. http://doi:10.1111/1469-0691.12126
6. Ananya TS, Kindo AJ, Subramanian A, Suresh K. *Nigrospora* sphaerica causing corneal ulcer in an

immunocompetent woman: A case report. Int J Case Rep Images 2014;(10):675–679. https://doi:10.5348/ijcri-2014119-CR-10430

7. Bermúdez A, Gurdez de Guillén E, Chocron I, Ortega E y Nieto T; Ulceras Corneales Micoticas. An Inst Barraquer 1998;27:471-477.
8. Delgado Y, Simone C, Buling R, Cultivo y frotis en las ulceras corneales. Boletín del Instituto Nacional de Investigaciones Oftalmológicas I.N.D.I.O. 1989;(8)77-86.
9. AB BIODISK E- Test technical guide 4b: antifungal susceptibility testing of molds. Suiza ABBIODISK. com; 2007.
10. Clinical and Laboratory Standards Institute (CLSI). Reference method for broth dilution antifungal susceptibility testing of filamentous fungi. 3rd.ed. CLSI standard M38. Wayne, PA2017.
11. Espinel-Ingroff A, Resusta A. E-Test Method Susceptibilities os Aspergillus spp. To the New Triazoles Voriconazole and Posaconazole and to Established Antigungal Agents: Comparison with NCCLS Broth Microdilition Method. J Clin Microbiol 2002;40(6):2101-2107. https://doi:10.1128/JCM.40.6.2101-2107.2002
12. Wang M, Liu F, Crous PW, Cai L. Phylogenetic reassessment of *Nigrospora*: Ubiquitous endophytes, plant and human pathogens. Persoonia 2017;39:118-142. https://doi:10.3767/persoonia.2017.39.06
13. Williamson, J., A. M. Gordon, R. Wood, A.Dyer & 0. A. Yahya: Fungal flora of the conjunctival sac in health and disease. Brit J Ophthal 1968;52:127-137.
14. Segal E., Roman A, Eylan E, Stein R. Fungal flora of the normal conjunctival sac. Mykosen 1977;20(1):9-14 https://doi:10.1111/j.1439-0507.1977.tb01475.x.
15. Wang M, Liu F, Crous PW, Cai L. Phylogenetic reassessment of *Nigrospora*: Ubiquitous endophytes, plant and human pathogens. Persoonia 2017;39:118-142. https://doi:10.3767/persoonia.2017.39.06
16. Hoog GS, Guarro J, Gené J, Ahmed S, Al-Hatmi AMS, Figueras MJ, *et al.* Atlas of Clinical Fungi, 3rd e-edition. Utrecht / Reus. [Internet]. 2019 [citado 2019 abril 20]. http://www.clinicalfungi.org/images/SamplePages.pdf
17. Cheung N, Nagra P, Hammersmith K. Emerging trends in contact lens-related infections. Curr Opin Ophthalmol 2016;27(4):327-332. https://doi:10.1097/ICU.0000000000000280
18. Nielsen SE, Nielsen E, Julian HO, Lindegaard J, Højgaard K, Ivarsen A, *et al.* Incidence and clinical characteristics of fungal keratitis in a Danish population from 2000 to 2013. Acta Ophthalmol 2015;93:54–58. https://doi:10.1111/aos.12440
19. Cope JR, Collier SA, Rao MM, Chalmers R, Mitchell GL, Richdale K, *et al.* Contact Lens Wearer Demographics and Risk Behaviors for Contact Lens-Related Eye Infections-United States, 2014. MMWR Morb Mortal Wkly Rep 2015;64(32):865-870. https://doi:10.15585/mmwr.mm6432a2.
20. Manisha A, Hussain FJ, Shikha J, Umang M. Pearls and paradigms in Infective Keratitis. Romanian J Ophthalmol 2019;63(2):119-127. https://doi:10.22336/rjo.2019.18
21. Kalaiselvi G, Narayana S, Krishnan T, Sengupta S. Intrastromal voriconazole for deep recalcitrant fungal keratitis: a case series. Br J Ophthalmol. 2015;99(2):195-198. https://doi:10.1136/bjophthalmol-2014-305412.
22. Hariprasad SM, Mieler WF, Lin TK, Sponsel WE, Graybill JR. Voriconazole in the treatment of fungal eye infections: a review of current literature. Br J Ophthalmol 2008;92(7):871-878. https://doi:10.1136/bjo.2007.136515
23. Muralidhar S, Sulthana M. *Nigrospora* causing corneal ulcer--a case report. Indian J Pathol Microbiol 1997;40:549-551. https://www.ijpmonline.org/article.asp?issn=0377-4929;year=1997;volume=40;issue=4;spage=549;epage=51;aulast=Muralidhar;type=0
24. Paul B, Girija Devi PS. Microbial profile of suppurative keratitis a prospective study. J Acad Clin Microbiol 2014;16:8-10. https://www.jacmjournal.org/text.asp?2014/16/1/8/134455
25. Domínguez Nancy. Frecuencia de ulceras corneales de etiología fúngica en el Hospital Universitario de Caracas 2008-2012. Trabajo especial de postgrado-2012. Instituto Nacional de Higiene "Rafael Rangel". Caracas, Venezuela.